Aus dem Cnopfschen Kinderspital, Nürnberg
Chefarzt Dr. med. K. Kaspar

Ueber eine örtlich und zeitlich begrenzte Häufung meningitisch-poliomyelitischer Erkrankungen.

Inaugural-Dissertation
zur Erlangung der Würde eines Doktors der Medizin
einer hohen Medizinischen Fakultät
der Friedrich-Alexanders-Universität zu Erlangen

vorgelegt von

Theodor Keller
aus Würzburg

Tag der mündlichen Prüfung: 25. November 1938

Gedruckt
im Tageblatt-Haus Coburg
1939

1939 № 70

Referent: Geh. Rat Prof. Dr. Jamin
Dekan: Professor Dr. Greving

Von Anfang August bis Ende Oktober 1938 beobachteten wir in einem — wie aus beiliegender Karte ersichtlich ist — begrenzten Stadtteil Nürnbergs 13 Fälle von Erkrankungen des Zentralnervensystems, die teils rein poliomyelitischen, teils mehr meningitischen Charakter zeigten. Gleichzeitig kam im städtischen Krankenhaus Nürnberg ein Erwachsener mit Poliomyelitis zur Einlieferung, der in der gleichen Gegend wohnte.

Schon vor Ausbruch dieser Epidemie hatten wir in anderen Stadtteilen mehrere Fälle von Poliomyelitis beobachtet, sahen gleichzeitig mit ihr zwei mehr meningitische Fälle und nach ihrem Abflauen noch eine typische Poliomyelitis aus entfernten Gegenden der Stadt.

Da wir im allgemeinen alle derartigen Fälle von den in der Praxis tätigen Aerzten eingeliefert bekommen, können unsere Beobachtungen Anspruch auf Vollständigkeit erheben.

Fall 1.

Heinz P., aufgenommen am 9. 8. 38. 4—5 Jahre. Das Kind stammt aus gesunder Familie, hat selbst außer Masern nur einmal leichte Bronchitis mit Darmstörung gehabt und kommt aus seuchenfreier Umgebung. Vor acht Tagen erkrankte der Junge an einer Mandelentzündung, die rasch wieder abklang. Seit vier Tagen geht er unsicher, hat auch in den Händen und Armen keine Kraft. Der zugezogene Kinderarzt überwies das Kind dem Nervenspezialisten, der es zur Beobachtung zu uns schickt. Es ist ein Junge in mäßigem körperlichen Entwicklungszustand und schlechtem Ernährungs- und Kräftezustand. Die Haut ist gut durchblutet, die Mundhöhle blaß. An den inneren Organen ist kein krankhafter Befund zu erheben.

Beide Unterschenkel und Füße zeigen Lähmungserscheinungen. Beim Laufen werden besonders die Zehen des rechten Fußes nachgeschleift. Außerdem sinkt die rechte Hüfte ein. Die rohe Kraft ist im rechten Arm herabgesetzt. Alle Bewegungen sind jedoch möglich. Die Patellarsehnenreflexe sind unsicher, die übrigen außer den Rauchdeckenreflexen nicht auslösbar. Es bestehen keine meningitischen Zeichen, kein Fieber.

13. 8. Geringe Besserung der Kraft im rechten Bein.

17. 8. Verschlechterung der Bewegungsmöglichkeiten der rechten Hand.

12. 9. Fieberanstieg, Beläge auf beiden Tonsillen. Die Lähmungen sind gebessert. Diphtherieserum. Diphtheriebazillen nachweisbar.

17. 9. Der Junge ist wieder fieberfrei und fühlt sich wohl.

23. 9. Unter Fieberanstieg tritt ein Serumexanthem auf.

12. 10. Der Junge kann jetzt ordentlich laufen, die Kraft ist in beiden Händen gleich. Am 19. 10. erfolgt die Entlassung als geheilt.

Fall 2.

Ein 3—4jähriges Mädel. K. ist das einzige Kind aus gesunder Familie, kam nicht mit anderen Kindern in Berührung und war nur am Tage vor der Erkrankung auf dem Volksfest.

Das Mädel erkrankte am 9. 9. 38 aus voller Gesundkeit mit Fieber bis zu 39 °. Der sofort zugezogene Kinderarzt konnte keinerlei krankhaften Befund erheben. Alle Reflexe waren normal auslösbar, alle Glieder konnten mit voller Kraft bewegt werden, es bestanden keine Schmerzen. Am nächsten Tag beobachtete der Vater des Kindes Zitterbewegungen und Unsicherheit der rechten Hand.

Am 11. 9. fand sich Nackenstarre und positiver Kernig, sowie erhöhte Reflexe. Die Bewegungsfähigkeit und Kraft der Extremitäten war bis auf die Ataxie der rechten Hand ungestört. Es wurde eine Lumbalpunktion vorgenommen, die trüben, unter hohem Druck stehenden Liquor förderte, 320/3 Zellen, mikroskopisch einzelne intrazelluläre Diplokokken, kulturell steril. Es wurde gleich Meningokokkenserum intralumbal gegeben.

12. 9. Die Ataxie ist gebessert, Nackenstarre und Kernig sind noch positiv und gehen erst nach einer Woche mit dem Fieber zurück. Reflexe noch etwas gesteigert, keine Lähmungen oder Schwächen.

Erst nach 14 Tagen zeigt sich beim Aufstehen eine Schwäche des rechten Triceps und Quadriceps femoris und des rechten Tibialis anterior, die sich rasch bessert. Die Behandlung wurde vollkommen im Elternhaus durchgeführt, eine klinische Beobachtung fand also nicht statt.

Fall 3.

Gerhard R., aufgenommen am 20. 9. 38. 10—11 Jahre. Der Vater des Jungen leidet an Lungentuberkulose. Vor zwei Jahren war das Kind wegen Hilusdrüsentuberkulose in zwei Sanatorien, vor zwei Monaten wegen Grippe und starken Halsschmerzen in Behandlung bei einem Facharzt. Vom 12. zum 13. 9. erkrankte der Junge an starken Schluckschmerzen. Es wurde ein Internist gerufen, der neben einer starken Rachenrötung, Schmerzhaftigkeit des rechten Nierenlagers sowie der Druckpunkte des rechten Ischiadicus feststellte. Er fand außerdem rechts positiven Babinski, die Sehnenreflexe waren links stärker als rechts. Daraufhin entschloß er sich zur Diagnose Ischias. Nachdem am 15. 9. Lähmungen auftraten, wurde das Kind nach Zuziehung eines Kinderarztes in die Universitätsklinik Erlangen eingewiesen. Nach dem uns freundlicherweise von dort zugesandten Bericht bestand bei der Aufnahme eine schlaffe Lähmung des rechten Beines mit Fehlen aller Reflexe; Nackensteifigkeit, Cremasterreflex re. schwächer als li., Bauchdecken- und Analreflexe sehr lebhaft, Patellar- und Achillessehnenreflexe links schwach, aber noch deutlich auslösbar. Der Junge war zeitweise sehr unruhig und ängstlich, doch bestanden keine Störungen der Sensibilität oder des Bewußtseins.

Lumbalpunktion: Mäßig getrübter Liuor unter erhöhtem Druck, massenhaft Leukozyten und Einkernige (Lympho- und Monozyten) im Verhältnis 70:30. Pandy +, Nonne zeigte Opaleszenz. Zucker nicht vermehrt, keine Erreger nachweisbar.

16. 9. Ausbreitung der Lähmung auf das linke Bein und die beiderseitige Glutäalmuskulatur. Schwinden der Bauchdeckenreflexe bis auf re. o., deutliche Schwäche der Bauchdeckenmuskulatur. Cremaster bds. negativ. Wegen Harnverhaltung mußte mehrere Tage katheterisiert werden. Das Kind klagt über Rückenschmerzen und kann sich kaum aufsetzen.

Am 17. und 18. 9. gingen die Lähmungen am linken Bein wieder etwas zurück, sodaß mit dem linken Fuß schon wieder Bewegungen gemacht

werden konnten. Auch die Rotation des ganzen Beines war wieder möglich. Die Glutäi links können wieder angespannt werden, die Bauchdeckenreflexe sind deutlich bis auf li. u.

Die Temperaturen gingen von 39,2 am 15. auf 37,3 ° zurück. Im Blutbild geringe Leukopenie (5600), Pirquet ++. Der Junge bekam am 15. 9. 20 ccm Rekonvaleszentenserum, Redoxon i. m., Aspirin, heiße Bäder, Agarol, Schwitzpackungen, Cebion, Levurinose.

In den beiden letzten Tagen des Aufenthaltes in Erlangen bestanden keine Blasenstörungen mehr.

Am 20. 9. erfolgte auf Wunsch der Eltern die Ueberweisung in unser Spital.

Unser Aufnahmebefund beschreibt einen dem Alter entsprechend großen, etwas zarten Jungen, der über starke Schmerzen bei Lagerung auf den Rücken klagt, den Kopf in den Nacken bohrt und extreme Lordosestellung einnimmt.

Die Arme sind vollkommen frei und kraftvoll beweglich, die Reflexe sind dort auslösbar. Die beiden unteren Extremitäten können ohne Unterstützung nicht von der Unterlage aufgehoben werden, das linke Bein kann hochgehoben werden, die Zehen werden bewegt. Auch das rechte Bein kann bei Unterstützung Bewegungen wie Hochziehen ausführen. In den nächsten Tagen bekommt der Junge Gipslongetten für beide Füße und ein Gipsbett. Anfangs weigert er sich, dieses zu benützen, und versucht auch die Eltern in diesem Sinne zu beeinflussen, daß sie „diese Quälerei" nicht dulden. Doch nach einigen Tagen hat er sich ganz gut an sein Gipsbett gewöhnt. Er wird mit dem Bergoniéapparat elektrisiert und übt aktiv und passiv im Bett und Bad. Obwohl er sehr fleißig ist, kann man am rechten Bein keine deutliche Besserung des Befundes feststellen, während das linke deutlich an Kraft gewinnt.

Am 21. 10. kann er schon auf dem linken Bein stehen. Die Prüfung der elektrischen Erregbarkeit kann nicht ganz zuverlässig ausgeführt werden, da der Junge bald über starke Schmerzen klagt und sich jeder weiteren Ausdehnung der Prüfung widersetzt. Es ist lediglich festzustellen, daß am rechten Bein anscheinend keine Reaktion mehr erfolgt, während das linke ganz normal reagiert.

Am 21.10. wird der Junge auf Wunsch der Eltern nach Hause entlassen, wird aber weiterhin orthopädisch behandelt.

Fall 4.

Herbert B., aufgenommen am 18. 9. 38. 11—12 Jahre. Der Junge stammt aus gesunder Familie, hat Mumps, Masern, Scharlach und Varizellen durchgemacht und bekam nach der Erstimpfung ein Erysipel. Vor etwa 8 Tagen erkrankte er an Kopfschmerzen und Fieber, wurde aber bald wieder gesund und ist jetzt erneut unter den gleichen Symptomen seit 2 Tagen krank.

Er klagt über Schmerzen im Leib, Hals, Kopf, Rücken und in den Beinen. Außerdem erbricht er seit heute. Die Einweisung erfolgt wegen meningitis serosa.

Er ist ein großer, kräftiger, gut entwickelter Junge mit gesunden inneren Organen. Der Rachen ist ein wenig gerötet, die Tonsillen sind normal. Die Herztätigkeit ist dem hohen Fieber entsprechend beschleunigt.

Alle Extremitäten sind frei beweglich. Die Reflexe sind seitengleich und erhöht auslösbar.

Da eine ausgesprochene Nackensteifigkeit und stark positivier Kernig im Verein mit dem gesteigerten Schlafbedürfnis und der zeitweiligen Benommenheit sowie die meist eingenommene typische Jagdhundstellung auf einen meningitischen Prozeß hinweisen, wird eine Lumpalpunktion vorgenommen. Es werden etwa 40 ccm unter erhöhtem Druck stehenden, staubig getrübten Liquors entnommen.

Pandy +, Zellzahl 580/3 (85 % Lympho-, 10 % Mono-, 5 % Leukozyten). Normonastixreaktion meningitisähnlich.

Der Liquor ist mikroskopisch und kulturell steril. Der Junge ist besonders nachts sehr unruhig, die Temperatur ist im Laufe der Nacht auf 40 ° angestiegen. Am 21. ist das Fieber abgefallen, trotzdem schläft der Junge viel, ist zeitweilig benommen, läßt aber auch bei klarem Bewußtsein Urin und Stuhl unter sich und flüchtet dann in das nebenanstehende freie Bett. Doch gehen die meningitischen Symptome wie auch die Blasen-Mastdarm-Störungen bald zurück und am 1. 10. fühlt sich der Junge ganz wohl. Es bestehen keinerlei Lähmungen oder Schwächen. Am 13. 10. wird er geheilt entlassen und ist auch bei einer Nachuntersuchung Ende Oktober völlig gesund.

Fall 5.

Christoph D., aufgenommen am 19. 9. 38. 13—14 Jahre. Der Junge, der aus völlig gesunder Famile stammt, erkrankte vor 2 Tagen plötzlich mit Schmerzen im Nacken. Er wird wegen Meningitis eingewiesen. Der Junge ist groß, kräftig, gut entwickelt. Seine inneren Organe sind gesund, der Rachen ist blaß, die Tonsillen normal. Dem hohen Fieber entsprechend besteht eine Pulsbeschleunigung. Die Extremitäten sind frei und mit voller Kraft beweglich, das Sensorium ist völlig klar. Die Reflexe sind alle prompt, vielleicht etwas erhöht auslösbar, Kernig, Nackensteife und Brudzinski sind ausgesprochen. Bei der Lumpalpunktion werden 40 ccm staubig getrübten Liquors unter erhöhtem Druck abgelassen, 10 ccm Meningokokkenserum intralumbal.

Pandy +, Zellzahl 920/3 (70 % Lympho-, 14 % Leuko-, 6 % Monozyten). Mikroskopisch und kulturell ist der Liquor steril. Die Normomastixreaktion ergibt eine meningitisähnliche Kurve.

Obwohl die Temperatur am nächsten Tag noch über 39 bleibt und auch am übernächsten nur auf 38,6 ° zurückgeht, ist der Junge immer bei klarem Bewußtsein, nur am 21. 9. etwas schläfrig. An diesem Tage fällt auch auf, daß er das rechte Bein nicht aufheben kann, was wohl auf eine Injektion in den Quadriceps zurückzuführen ist. Doch ist in der linken Hand die grobe Kraft gegenüber der rechten herabgesetzt, auch wird der untere Teil des linken Fazialis schwächer innerviert als rechts. Die Reflexe sind alle unverändert auslösbar, Kernig und Nackensteife bestehen weiter. Am 1. 10. ist die Störung in der Fazialisinnervation wieder völlig geschwunden, der linke Arm ist noch schwächer als der rechte. Die Reflexe sind alle in Ordnung. Bei der Entlassung am 13. 10. sind keine meningitischen Reizerscheinungen mehr nachzuweisen, in der linken Hand bemerkt man noch eine geringe Schwäche, die bei einer Vorstellung Ende Oktober auch behoben ist.

Fall 6.

L. B., aufgenommen am 19. 9. 38. 9—10 Jahre. Das Kind ist seit 2 Tagen an Leibschmerzen und Durchfall krank. Es wird wegen Meningitis eingewiesen. Das Mädel ist normal entwickelt und in genügendem Ernährungszustand. Die Haut und die sichtbaren Schleimhäute sind gut durchblutet. Die Zunge ist feucht, etwas belegt, der Rachen blaß. Die inneren Organe sind gesund. Der Leib ist etwas kahnförmig eingezogen, weich und frei von Druckschmerz.

Die Extremitäten sind frei beweglich, Kernig und Lasséque + +, ausgesprochene Nackensteifigkeit. Die Sehnen- und Hautreflexe sind alle normal auslösbar. Sofort nach der Einlieferung wird eine Lumpalpunktion vorgenommen, es fließt leicht getrübter Liquor unter erhöhtem Druck ab. 10 ccm Meningokokkenserum intralumbal.

Pandy +, Zellzahl 200/3 (60 % Leuko-, 30 % Lympho-, 10 % Monozyten). Kulturell und mikroskopisch ist der Liquor steril.

22. 9. Das Mädchen fühlt sich relativ wohl, hat keine besonderen Schmerzen, ist abgefiebert, sodaß die Prognose günstig ist.

30. 9. Ein in den letzten Tagen aufgetretenes Serumexanthem klang rasch wieder ab. Die Reflexe sind normal auslösbar, der Kernig fast nicht mehr vorhanden. Am 6. 10. wird das Kind geheilt entlassen. Es bestehen keinerlei Ausfallserscheinungen vonseiten des Zentralnervensystems, das Kind ist organisch gesund.

Fall 7.

Claudia W., aufgenommen am 24. 9. 38. 13—14 Jahre. Das Kind ist unter meningitischen Symptomen akut erkrankt. Es ist ein kräftiges Mädchen in starker Benommenheit, die Atmung ist mühsam, keuchend. Rasche, kräftige Herztätigkeit. Nackensteifigkeit, Kernig und Brudzinski sind ausgesprochen stark. Die Reflexe sind lebhaft. Kahnbauch. Eine sofort vorgenommene Lumbalpunktion fördert eitrig getrübten Liquor, Zellzahl 1680/3 (44 % Lympho-, 56 % Leukozyten und atypische Zellen-Makrophagen?). 20 ccm Meningokokkenserum werden intralumbal gegeben.

Nonne +, Pandy +, kulturell steril, mikroskopisch Verdacht auf Meningokokken. Die Normomastixreaktion fällt meningitisähnlich aus. Das Kind ist ständig benommen und leidet unter zunehmender Atemnot. In diesem Zustand kommt es am 26. 9. zum Exitus letalis. Die Sektion konnte nicht vorgenommen werden.

Fall 8.

Julius Sch., aufgenommen am 28. 9. 38. 7—8 Jahre. Das Kind kommt aus gesunder Familie, hat Masern, Mumps, Varizellen, Keuchhusten und Diphtherie durchgemacht. Es erkrankte am 27. 9. aus voller Gesundheit mit Schmerzen im Kreuz, im Kopf und in den Knien. Nackensteifigkeit.

Am Tage der Einlieferung traten die Schmerzen noch stärker auf, gleichzeitig Fieber. So wird der Junge wegen Meningitis eingewiesen. Bei der Aufnahme sehen wir einen kräftigen, gehörig entwickelten Jungen mit gesunden Organen. Sensorium frei. Rachen nicht gerötet. Abdomen eingezogen, Jagdhundstellung. Starker Kernig, auch Brudzinski und Nackensteifigkeit +. Der Junge ist sehr aufgeregt. Die Reflexe sind nor-

mal. Lumbalpunktion entleert 60 ccm getrübten, unter hohem Druck stehenden Liquors. Pandy +, Nonne +, Zellzahl 944/3. (85 % Leuko-, 10 % Lympho-, 5 % Monozyten). Kulturell und mikroskopisch steril. Die Normomastixreaktion zeigt nur eine leichte Ausbuchtung nach unten.

30. 9. Auffallende Parese im linken Bein. PSR li —, re +. Sonst sind alle Reflexe normal.

2. 10. Der Junge ist heute fieberfrei. Die Lähmung nimmt an Stärke zu, breitet sich aber nicht weiter aus.

15. 10. Der Junge kann sein linkes Bein schon wieder ganz gut bewegen, kann aber noch nicht laufen.

22. 10. Mit Unterstützung geht der Bub schon im Zimmer umher, doch ist das linke Bein noch sehr schwach.

4. 11. Der Junge läuft jetzt schon viel besser, kommt ohne Unterstützung aus und wird auf Wunsch der Eltern nachhause entlassen.

Fall 9.

Hans Sch., aufgenommen am 30. 9. 38. 14—15 Jahre. Der Vater des Jungen hat als Kriegsleiden Lungentuberkulose. Das Kind selbst hat Masern, Mumps, Varizellen durchgemacht und bekam vor 2 Jahren anläßlich eines Unfalls Tetanusserum.

Etwa vor 8 Tagen erkrankte der Junge an Kopfweh, das am 29. 9. sehr stark wurde und mit Fieber einherging. So wurde am 30. 9. ein Arzt geholt, der wegen Meningitis einweist.

Der Junge ist sehr groß und kräftig und in einem ausgezeichneten Ernährungszustand. Die Haut ist frisch durchblutet. Sensorium klar. Mundhöhle und innere Organe o. B. Die Extremitäten sind frei beweglich, es ist keine Verminderung der groben Kraft feststellbar. Es besteht keine Hyperästesie. Beiderseitig ist der Kernig sehr stark, außerdem besteht starke Nackensteifigkeit. Die Reflexe sind sehr leicht auslösbar, erweiterte Reflexzonen. Die Kopfnerven sind intakt. Die Lumbalpunktion ergibt leicht getrübten Liquor, der unter auffällig hohem Druck steht. Pandy ++, Zellzahl etwa 500/3 (55 % Leuko-, 36 % Lympho-, 9 % Monozyten). Die Normomastixkurve zeigt eine Meningitiszacke. Mikroskopisch und kulturell ist der Liquor steril.

Da aus der gleichen Gegend mehrere Poliomyelitisfälle kamen, werden 20 ccm Rekonvaleszentenserum injiziert. Am 4. 10. wird nochmals eine Lumbalpunktion vorgenommen, da die meningitischen Symptome noch sehr stark sind. Pandy +, Zellzahl 216/3.

12. 10. Das Allgemeinbefinden des Jungen ist recht ordentlich. Er kann Stehen und Laufen, nur nicht mit gestreckten Beinen im Bett sitzen. Kernig +, Nackensteifigkeit nur noch schwach. Es bestehen keine Lähmungen oder Schwächen.

20. 10. Der Junge fühlt sich wohl. Die Reflexe sind noch lebhaft, fast schleudernd. Kernig noch mäßig nachweisbar. Es besteht keine Nackensteifigkeit mehr. Der Bub darf aufstehen und verträgt es gut.

25. 10. Heute wird der Junge geheilt entlassen. Es sind keinerlei pathologische Veränderungen zu bemerken.

Fall 10.

Willi M., aufgenommen am 3. 10. 38. 11—12 Jahre. Der Junge stammt aus gesunder Familie. Er hatte Masern und Mumps, Varizellen und Keuchhusten. Am Tage der Aufnahme erkrankte er mit Appetitlosigkeit, Erbrechen von grünlichem Schleim, Kopfschmerzen. Er wird wegen Verdacht auf Meningitis epidemica eingewiesen.

Bei der Aufnahme klagt der Junge über Kopfschmerzen, besonders im Schädeldach. Er macht einen sehr müden Eindruck, ist blaß, die Augen sind umschattet. Der Entwicklungszustand entspricht dem Alter, guter Ernährungszustand. Der Rachen ist etwas gerötet, die Zunge feucht, die Tonsillen ohne krankhafte Veränderungen. Auch an den inneren Organen ist kein krankhafter Befund zu erheben. Die Extremitäten sind bis auf einige impetiginöse Krusten o. B. Es besteht eine angedeutete Nackensteifigkeit, der Kernig ist bds. negativ. Die Sehnen- und Bauchdeckenreflexe sind normal auslösbar. Lumbalpunktion: Liquor klar, unter normalem Druck stehend. Pandy —, Zellzahl 38/3, Lympho- und Monozyten. Die Temperatur ist leicht erhöht. Pirquet —.

Am 11. 10. ist die Temperatur abgefallen. Da auch eine zweite Lumbalpunktion außer einer leichten Zellvermehrung von 22/3 Lympho- und Monozyten keine Liquorveränderung ergibt und keinerlei Beschwerden oder Lähmungen bestehen, wird der Junge am 12. 10. entlassen.

Fall 11.

Herbert N., aufgenommen am 8. 10. 38. 8—9 Jahre. Eine Schwester des Jungen hatte vor drei Wochen Masern, er selbst hat Masern und Varizellen durchgemacht und war sonst gesund. Seit etwa vier Tagen klagt er über Kopfschmerzen, die in der letzten Nacht besonders schlimm wurden. Es wurde der Arzt gerufen, der wegen Meningitis einweist.

Befund: Dem Alter entsprechend großer, gut entwickelter Junge in ordentlichem Ernährungszustand. Haut und sichtbare Schleimhäute gut durchblutet. Rachen und innere Organe o. B. Die Extremitäten sind alle frei beweglich, der Junge kann einwandfrei laufen. Es besteht starke Nackensteifigkeit und beiderseits deutlicher Kernig. Die Patellarsehnenreflexe sind auslösbar, links lebhafter als rechts. Achillessehnen-, Bauchdecken- und Cremasterreflexe sind seitengleich auslösbar. Ebenso die Reflexe der oberen Extremitäten.

Die Lumbalpunktion fördert unter erhöhtem Druck stehenden, dicht staubartig getrübten Liquor. Pandy + +, Zellzahl 2016/3 (60 % Leuko-, 20 % Lympho-, 20 % Monozyten). Mikroskopisch und kulturell ist der Liquor steril. Die Normomastixreaktion erinnert an eine Paralysekurve. Am nächsten Morgen bestehen in beiden Oberschenkeln Schmerzen, die Sehnenreflexe sind nicht auslösbar, Schwächen in beiden Unterschenkeln. Es werden 20 ccm Poliomyelitis-Rekonvaleszenten-Serum gespritzt. In den nächsten Tagen entwickelt sich in den beiden Beinen eine totale Lähmung, nur der Extensor digitorum communis und der Flexor digit. comm. haben noch etwas Kraft. Das Fieber fällt ab.

Am 15. 10. ist eine Lähmung des linken Deltoideus festzustellen mit Erlöschen des Tricepssehnenreflexes. Die Bauchdeckenreflexe sind rechts normal, links nicht auslösbar, ebenso die Cremasterreflexe. Fieberfrei.

Am 16. 10. ist schon eine geringe Besserung in der Kraft des linken Deltoideus zu erkennen, die Cremasterreflexe und die Bauchdeckenreflexe bis auf den im re. Quadranten sind erloschen.

Seit dem 10. 10. läßt der Junge Stuhl und Urin unter sich, ist bei vollem Bewußtsein. Am 20. stellen sich starke Leibschmerzen ein, die Bauchmuskulatur ist schlaff gelähmt. Es ist kein Druckschmerz vorhanden. Der Junge entleert ständig Stuhl und Urin. Am 22. erfolgt auf Klysma eine massenhafte Stuhlentleerung, worauf die Schmerzen vorübergehend nachlassen. Die Lähmung am linken Deltamuskel geht langsam zurück, der Arm kann schon wieder — wenn auch mit Anstrengung — allein gehoben werden. Die Bauchdecken- und Cremasterreflexe sind rechts auslösbar, links nicht. Am 1. 11. ist die Blasen-Mastdarmstörung vollkommen behoben, der linke Arm ist noch etwas schwach. An den Beinen ist keine deutliche Besserung zu bemerken.

Fall 12.

Fritz M., aufgenommen am 11. 10. 38. 10—11 Jahre. Der Junge stammt aus gesunder Familie. Er hatte schon Masern, Mumps, Varizellen, Schlarlach. Sonst war er immer gesund. Am Vorabend vor der Aufnahme hatte der Bub Kopfschmerzen. Obwohl er am nächsten Morgen Schmerzen im ganzen Körper, besonders in Kopf, Hals und Brust hatte, ging er zur Schule. Von einem Kameraden mußte er — schneeweiß im Gesicht — heimgebracht werden. Im Bett verspürte er Uebelkeit, wollte aufstehen und brach zusammen. Dann erbrach er. Es wurde der Arzt geholt, der fesstellte, daß der Junge nicht laufen konnte und ihn wegen Verdachts auf Kinderlähmung einwies.

Der Bub ist dem Alter entsprechend groß und gut entwickelt. An beiden Beinen hat er impetiginöse Krusten, am ganzen Körper einen leichten, urtikariellen Hautausschlag. Die Mundhöhle und die inneren Organe geben keinen krankhaften Befund. Die Extremitäten sind völlig frei und mit Kraft beweglich. Im rechten Oberschenkel wird über Druckschmerz geklagt. Umfang beider Oberschenkel gleich. Eine Nackensteifigkeit ist nicht vorhanden. Kernig ist beiderseits angedeutet, Lasseque —. PSR und ASR sehr leicht auslösbar.

Die Lumbalpunktion ergibt klaren Liquor unter nicht erhöhtem Druck. Pandy —, Zellzahl 5/3. Temperatur 38,5 °. Am nächsten Tag lassen die Schmerzen im rechten Oberschenkel nicht nach. Es erfolgt langsamer Fieberabfall. Der Junge hat mehrfach erbrochen und sieht sehr schlecht aus. Kernig und Nackensteifigkeit sind ausgesprochen deutlich. Der Versuch einer nochmaligen Lumbalpunktion muß aufgegeben werden, da eine Pia-Vene angestochen wurde. Der Liquor tropft in langsamer Tropfenfolge mit frischem Blut vermischt aus der Punktionskanüle. Am 16. 10. ist das Befinden wieder gut, der Junge klagt über keinerlei Schmerzen, alle Reflexe sind erhalten. Kernig und Nackensteifigkeit sind positiv. Es bestehen keinerlei Paresen. Da am 21. 10. der Kernig nur angedeutet gefunden wird und die Nackensteife ganz abgeklungen ist, darf der Junge aufstehen. Er fühlt sich dabei wohl und verträgt es gut. Auch im weiteren Verlauf der Krankheit traten keine Lähmungen oder Schwächen mehr auf.

Fall 13.

Walter T., aufgenommen am 23. 10. 38. 5—6 Jahre. Der Junge hat Masern, Mumps, Varizellen und Keuchhusten durchgemacht, war sonst aber immer gesund. Seit neun Tagen klagt er nun über Kopfweh und Fieber, zeigte heute Steifigkeit im Nacken und in der Wirbelsäule.

Befund: Dem Alter entsprechend entwickelter und großer, organisch gesunder Junge in gutem Ernährungszustand. Die Extremitäten sind alle mit gleichmäßiger Kraft frei beweglich, nur das rechte Bein sinkt beim Hochheben etwas schneller als das linke. Starke Nackensteifigkeit und positiver Kernig, ASR, PSR, BDR und Cremasterreflexe sind gleichmäßig auslösbar. Lumbalpunktion fördert klaren Liquor unter nicht erhöhtem Druck. Pandy —, Zellzahl 378/3 (64 % Lympho-, 30 % Leuko-, 6 % Monozyten). Die Normomastixreaktion ähnelt der Kurve von Fall 8.

Es werden 20 ccm Poliomyelitisrekonvaleszentenserum gespritzt.

Am nächsten Morgen zeigt sich eine vorübergehende Schwäche des rechten Tibialis anterior, die aber abends nicht mehr nachweisbar ist. Das anfangs hohe Fieber (39,3 °) sinkt bis zum 25. 10. ab, steigt dann am 26. wieder und erreicht am 27. abends nochmals 38,4 °. Von da an sinkt es langsam ab und der Junge bleibt dann fieberfrei. Er kann, wenn auch etwas unsicher, laufen und hat in den Extremitäten volle Kraft.

Am 27. wurde nochmal eine Lumbalpunktion vorgenommen, die Zellzahl betrug wieder etwa 400/3, Pandy +.

Am 4. 11. ist keine Nackensteifigkeit mehr zu bemerken, der Junge ist mobil, es bestehen keine Lähmungen.

Fall 14.

23jähriger Mann wird mit beiderseitiger Lähmung der Beine ins städtische Krankenhaus eingeliefert. Er stirbt sieben Tage nach der Aufnahme an Atemlähmung. Die Poliomyelitis verlief unter dem bekannten Bild der Landryschen Paralyse.

Auch die acht beobachteten sporadischen Fälle sollen kurz erwähnt werden. Kann man doch bei einem Seuchenherd in einer Großstadt bei vereinzelt vorkommenden Krankheitsfällen in mehr oder weniger entfernten Stadtteilen nie nachweisen, daß die „sporadischen" Erkrankungen nichts mit dem Epidemieherd zu tun hätten.

Fall 15.

Roland M., aufgenommen am 23. 7. 38. 9—10 Jahre. Der Junge stammt aus gesunder Familie, hatte Masern, Keuchhusten, Mumps und Diphtherie und war sonst gesund. Er erkrankte vor 14 Tagen an „Gehirnhautentzündung", Erbrechen, starker Gewichtsabnahme. Am Tag vor der Einlieferung traten Schmerzen in den Armen auf und es wurde bemerkt, daß der linke Arm nicht mehr gehoben werden konnte. Der behandelnde Arzt weist daraufhin wegen Poliomeyelitis ein.

Der Junge ist organisch gesund, etwas nervös. Es fallen die unsicheren zitterigen Bewegungen auf. Die Reflexe sind alle normal auslösbar, es sind keinerlei Sensibilitätsstörungen zu bemerken. Der linke Arm kann nicht über Schulterhöhe gehoben werden. Es wird eine Lumbalpunktion vorgenommen: Pandy +, Zellzahl 30/3. Druck erhöht. Die Normomastix-

reaktion verläuft ganz flach. Injektion von 20 ccm Poliomyelitisrekonvaleszentenserum. Unter der Behandlung mit Elektrisieren und aktiven Uebungen schwindet die Lähmung bald wieder und der Junge wird am 16. 8. geheilt entlassen.

Fall 16.

Elfriede L., aufgenommen am 25. 7. 38. 12—13 Jahre. Das Kind stammt aus gesunder Familie. Es hat außer Masern und Keuchhusten keine Kinderkrankheiten durchgemacht und war auch sonst immer gesund. Vor 14 Tagen bekam das Kind anschließend an einen Sprung ins Wasser Kopfschmerzen, kurz darauf traten auch Kreuzschmerzen auf. Es kam hohes Fieber hinzu, so daß der zugezogene Arzt die Krankheit als grippösen Infekt ansah. Da in den letzten Tagen nun der rechte Fuß etwas geschont wurde, stellte man das Kind auch einem Kinderarzt vor, der eine deutliche Lähmung des rechten Armes und Beines vorfand und wegen Poliomyelitis einwies.

Der Aufnahmebefund beschreibt ein normal entwickeltes Mädel in mäßigem Ernährungs- und Kräftezustand mit blasser Haut und Schleimhaut. Die inneren Organe sind gesund, nur über den unteren Partien der Lungen sind mittelblasige RG's zu hören.

Das rechte Bein ist gelähmt. PSR und ASR —, Babinski +. Beide Füße sind in Spitzfußstellung.

Obere Extremitäten o. B. Sprache lallend, verlangsamt.

Lumbalpunktat: Pandy +, Zellzahl stark erhöht. Es werden 20 ccm Rekonvaleszentenserum gespritzt. Am nächsten Tag kann auch der rechte Arm nicht mehr bewegt werden. Fingerbewegungen sind noch möglich. Am 28. sind beide Beine gelähmt. Bei einer Lumbalpunktion am 29. findet sich Pandy +, Zellzahl 100/3. Es werden nochmals 20 ccm Poliomyelitisrekonvaleszentenserum gespritzt. Die Lähmungen schreiten fort, am 2. 8. tritt Benommenheit auf, starkes Rasseln über beiden Lungen. Unter den Erscheinungen einer Atemlähmung kommt das Kind am 5. 8. zum Exitus. Die Sektion wurde verweigert.

Fall 17.

Walter L., aufgenommen am 1. 8. 38. 8—9 Jahre. Das Kind wurde als Acht-Monats-Kind geboren, entwickelte sich dann aber gut, machte Masern, Scharlach, Keuchhusten, Diphtherie und Varizellen durch, mußte 1933 an doppelseitiger Mastoiditis operiert werden und 1934 eine Adenotomie über sich ergehen lassen.

Vor acht Tagen erkrankte der Junge an Kopfweh, Kreuzschmerzen und Schmerzen im linken Oberschenkel. Bei der Untersuchung durch den Kinderarzt erbrach er. Vor sechs Tagen traten Schwindelanfälle auf, vor fünf Tagen knickte der Junge im rechten Knie ein. Er wird wegen Poliomyelitis eingewiesen.

Der Junge ist organisch gesund und normal entwickelt. Die rohe Kraft ist im rechten Fuß und Unterschenkel herabgesetzt; Peroneuslähmung. PSR re. schwer, links leicht auslösbar.

ASR re. —, li. +. Babinski bds. —. Sonst sind die Reflexe normal.

Lumbalpunktion: Der Liquor steht unter erhöhtem Druck, Pandy +, Zellzahl 54/3.

Das Kind bekommt Rekonvaleszentenserum und Strychnin. Unter der mechanischen Behandlung gehen die Lähmungen ganz rasch zurück und bei der Entlassung am 17. 9. kann der Junge schon ganz ordentlich allein laufen, ist nur noch etwas unsicher.

Fall 18.

Gerlinde D., aufgenommen am 1. 8. 38. 7—8 Jahre. Einziges Kind von diabetischem Vater, gesunder Mutter. Das Kind hat nur Masern durchgemacht und war sonst gesund. Vor acht Tagen hatte es starken Katarrh und war appetitlos. Seit 28. 7. klagt es über Müdigkeit, Temp. 38,5 °. Am 30. konnte es nicht mehr aufstehen. Das Mädel klagte über Schmerzen im linken Hüftgelenk und in der linken Kniekehle. Es wurde wegen Verdacht auf Poliomyelitis eingewiesen.

Es ist ein normal entwickeltes, kräftiges, organisch gesundes Mädel, das an beiden Unterschenkeln gelähmt ist. Die Zehen können bewegt werden. Die Sehnenreflexe sind an beiden Beinen erloschen, Babinski —. Positiver Kernig.

Der Liquor zeigt positiven Pandy und Zellvermehrung (57/3). Das Kind bekam Poliomyelitisrekonvaleszentenserum und wurde elektrisiert. Am 10. 8. kann es schon wieder laufen, ist jedoch noch sehr unsicher. Es ist noch eine Parese des linken Quadriceps, Triceps und Tibialis anterior angedeutet. Am 7. 10. wird das Kind entlassen. Die Lähmungen sind weitgehend geschwunden, es besteht nur noch eine leichte Schwäche im linken Oberschenkel.

Fall 19.

Willi H., aufgenommen am 12. 9. 38. 1—2 Jahre. Das Kind kommt aus gesunder Familie, war noch nie krank. Es bekam heute mittag einen Krampfanfall. Daraufhin wurde es von den Eltern ohne Einweisung gebracht und als Notfall bei uns aufgenommen. Auf dem Transport erbrach das Kind.

Bei der Aufnahme ist außer einer ausgesprochenen Nackenstarre und leichter Rötung der Rachenhinterwand kein krankhafter Befund zu erheben.

Kernig —! Es wird eine Lumbalpunktion vorgenommen: Druckerhöhung, wasserklarer Liquor, Pandy (+), Zellzahl 17/3.

Das anfangs hohe Fieber fällt rasch ab und am 19. 9. kann das Kind völlig geheilt entlassen werden.

Fall 20.

Werner Schr., aufgenommen am 13. 9. 38. 4—5 Jahre. Das Kind kommt aus gesunder Familie, hat Scharlach durchgemacht und litt öfters an Anginen. Deshalb wurden im April ds. Js. die Gaumenmandeln entfernt. Seit 9. 9. kränkelt das Kind. Der Appetit läßt nach, es besteht Müdigkeit, Teilnahmslosigkeit. Am 10. 9. tritt Fieber auf (38,4 °), Erbrechen. Seither hat der Junge auch keinen Stuhl mehr. Die zugezogene Aerztin weist ein wegen meningitischer Symptome.

Es ist ein netter, gut gepflegter und entwickelter Junge. Die Haut ist rein und gut durchblutet. Rachen blaß, innere Organe gesund. Die

Extremitäten sind frei beweglich. Außer dem positiven Kernig und der ausgesprochenen Nackenstarre weisen die erhöhten Reflexe auf Meningitis hin. Das Sensorium ist frei. Es besteht kein Fieber!

Lumbalpunktion: Druckerhöhung, Pandy +, Zellzahl 29/3. Mikroskopisch und kulturell steril. Auf Klysma erfolgt Stuhl.

Am 19. 9. fällt geringgradriger Lagophthalmus auf, gleichzeitig wird auch der untere Ast des linken Fazialis schwächer innerviert als rechts.

Da am 7. 10. die meningitischen Symptome restlos abgeklungen sind und auch die Fazialisinnervation beiderseits gleichmäßig ist, wird der Junge heute geheilt entlassen.

Fall 21.

Renate St., aufgenommen am 24. 10. 38. 3—4 Jahre. Einziges Kind aus gesunder Familie, das nur Mumps, Keuchhusten und Furunkulose hatte. Seit acht Tagen ist das Kind krank, hatte anfangs 39° Fieber, das bis vor zwei Tagen abfiel. Jetzt ist erneuter Fieberanstieg erfolgt, vergesellschaftet mit Husten.

Es läßt sich außer dem Fieber und dem typisch schlechten Allgemeinbefinden keinerlei pathologischer Befund erheben. Das Nervensystem ist völlig intakt. Es wird eine Lumbalpunktion vorgenommen, die klaren Liquor unter normalem Druck fördert. Pandy —, Zellzahl 54/3 (89 % Lympho-, 11 % Monozyten). Wa. R., Citocholl, Meinicke im Blut sind negativ. Die Normomastixkurve weist eine starke Meningitiszacke auf, die aber auch als Lues-cerebri-Kurve gedeutet werden könnte. Doch sind die entsprechenden Reaktionen im Liquor wie im Blut für Lues uncharakteristisch. Das anfangs bestehende Fieber fällt allmählich ab. Das Befinden bessert sich allmählich, Lähmungen treten nicht auf.

Fall 22.

Ludwig Br., aufgenommen am 31. 10. 38. 4—5 Jahre. Die Mutter des Kindes ist tuberkulös, das Kind ist bei Pflegeeltern in seuchenfreier Umgebung. Außer Varizellen und Keuchhusten hat es keine Kinderkrankheiten durchgemacht und war völlig gesund, bis is am 21. 10. plötzlich mit Kopf- und Halsschmerzen und Fieber erkrankte. Gleichzeitig traten Schmerzen im rechten Arm auf und im rechten Bein, bald auch Leibschmerzen. Es wird wegen Meningitisverdacht eingewiesen.

Der Junge ist altersgemäß entwickelt, mit reichlichem Fettpolster versehen. Innere Organe o. B. Rachitischer Thorax. Alle Extremitäten sind frei beweglich, schmerzfrei. Nackensteifigkeit + +, Kernig links stärker als rechts.

Lumbalpunktion: Liquor klar, Druck normal, Pandy + +, Zellzahl 112/3 (20 % Mono-, 80 % Lymphozyten). Es werden 20 ccm Poliomyelitis-Rekonvaleszentenserum injiziert.

Am 1. 11. treten heftige Schmerzen beim Bewegen der beiden Beine auf, ebenso im rechten Oberarm. Der rechte Oberarm kann nicht über Schulterhöhe gehoben werden; der Junge kann sich nicht aufsetzen, ohne starke Schmerzen zu verspüren. Temperatur leicht erhöht.

PSR rechts und links nur noch angedeutet.

Die Lähmungen bleiben auf den Oberarm beschränkt, die Hyperästhesien gehen nur langsam zurück.

Eine kurze Betrachtung dieser 22 Fälle zeigt uns folgendes Bild: Es sind 10 einwandfreie Poliomyelitisfälle zu diagnostizieren (die Fälle 1, 3, 8, 11, 14, 15, 16, 17, 18, 22). Sie weisen die bekannten Symptome der spinalen Kinderlähmung auf: ein fieberhaftes Vorstadium mit weningealen Reizerscheinungen, die sich in einem entsprechenden Liquorbefund (Druckerhöhung, Pleozytose, Eiweißvermehrung, bakteriologische Sterilität) äußern. Doch stehen in verschiedenen Fällen auch intestinale oder einer Angina ähnliche Erscheinungen im Vordergrund des Prodromalstadiums. Dann treten Lähmungserscheinungen mehr oder weniger ausgedehnter Natur auf, die nach einem kurzen Ausbreitungsstadium etwas zurückgehen und sich auf einzelne Muskelgruppen beschränken. Nur in zwei Fällen schreiten die Lähmungen weiter fort und führen unter dem Bild der Landryschen oder aufsteigenden Paralyse zum Exitus an Atemlähmung. Der Zusammenhang mit Vorkrankheiten läßt sich nicht sicher beobachten. Bei Fall 1 geht eine Angina acht Tage voraus, so daß anfangs an eine postdiphtherische Lähmung gedacht werden konnte. Durch die zufällig erfolgte Hausinfektion mit Diphtherie kann dies aber ausgeschlossen werden. Die anderen Kinder erkrankten zumeist aus voller Gesundheit ohne sichtliche Ursache.

6 Fälle (6, 7, 9, 10, 19, 21) zeigen das Krankheitsbild, das Wallgren und Gunther als akute aseptische Meningitis beschrieben haben. Sie zeigen ausgesprochene meningitische Symptome, akuten Beginn und Verlauf, meningitische Veränderung der Spinalflüssigkeit, bakteriologisch sterilen Liquor und sind nicht als sekundäre Komplikationen aufzufassen. Nur ein Fall davon hätte bei längerer Dauer noch Lähmungen aufweisen können, kam aber zu schnell unter stürmischen meningitischen Erscheinungen zum Exitus. Die fünf anderen Fälle heilten ohne Residuen aus.

Die restlichen 6 Fälle (2, 4, 5, 12, 13, 20) aber sind nicht ohne nähere Betrachtung in ein bestimmtes Krankheitsbild einzureihen.

Fall 2 betrifft ein gesundes, kräftiges Mädchen, das an dem typischen Krankheitsbild einer akuten eitrigen Meningitis erkrankt. Irgendwelche Eitererreger sind nicht sicher festzustellen (die gefundenen Diplokokken rühren wohl von Verunreinigung her). Die Krankheit nimmt einen günstigen Verlauf, da tritt plötzlich in der dritten Krankheitswoche eine ganz unerwartete Parese des rechten Quadriceps, Triceps und Tibialis anticus auf, die dann langsam abklingt. Bis dahin waren immer alle Sehnen- und Hautreflexe auslösbar, es hatte sich außer einer flüchtigen Ataxie der rechten Hand nie irgend eine Schwäche gezeigt. Fall 4 beginnt auch mit meningitischen Symptomen, zeigt dann das typische Bild der akuten aseptischen Meningitis, doch besteht dabei etwa zehn Tage nach Krankheitsbeginn eine Blasen-Mastdarmlähmung, die sich im Laufe einiger Tage wieder zurückbildet. Bei Fall 5 besteht ebenfalls anfangs das Bild einer akuten aseptischen Meningitis, bis am fünften Krankheitstage eine Schwäche im rechten Oberschenkel, im linken Arm und im linken unteren Fazialisast auftritt, die schnell wieder vergeht. Fall 12 erkrankt mit allgemeinen Schmerzen, es treten am ersten oder zweiten Krankheitstag ganz flüchtige Lähmungen auf und bei der Aufnahme ins Spital ist außer einem angedeuteten Kernig kein Zeichen einer meningealen Erkrankung mehr vorhanden. Im Laufe einiger Tage bildet sich dann aber doch noch Nackenstarre und starker Kernig aus, die Lumbalflüssigkeit ist völlig normal.

Bei Fall 13 besteht bei einem typisch meningitischen Krankheitsbild vorübergehend eine leichte Parese des rechten Tibialis anticus. Fall 20 erkrankt ähnlich wie die vorigen plötzlich mit meningitischen Symptomen, der Liquor zeigt vermehrte Zellzahl und Eiweißkörper, ist bakteriologisch steril, zehn Tage nach Beginn der Krankheit tritt eine flüchtige isolierte Fazialisparese links auf.

Diese sechs Fälle haben alle den Beginn mit meningealen Reizerscheinungen gemeinsam, bei fünf davon bildet sich eine flüchtige Lähmung oder Schwäche aus, bei einem bestand sie vorübergehend zu Beginn der Krankheit. Der Liquorbefund ergab in fünf Fällen einen Reizzustand der Meningen, in dem Fall mit der flüchtigen Initiallähmung keinerlei krankhafte Zeichen. Ganz ähnliche Krankheitsbilder beschreiben Glanzmann und Heller bei einer Epidemie von gutartiger, eitriger, aseptischer Meningitis. Sie heben hervor, daß die Lähmungserscheinungen alle nur flüchtiger Natur waren.

Wir haben aber gleichzeitig und teilweise in nächster Nachbarschaft Fälle von typischer Poliomyelitis beobachtet, fühlen uns also trotz des klinisch nach dem althergebrachten Symptomenbild nicht typischen Verlaufes berechtigt, diese Krankheitsbilder miteinander in Zusammenhang zu bringen und sowohl die Fälle mit flüchtigen Lähmungen als auch unsere „aseptischen Meningitiden" als besondere Formen der Poliomyelitis anterior akuta aufzufassen.

Einen stichhaltigen Beweis für unsere Anschauung haben wir nicht. Doch können wir gegen die Diagnose: akute aseptische Meningitis den Einwand erheben, daß der sechste Punkt von Wallgrens Forderung: „Fehlen von epidemiologischen Beziehungen zu einer meningitiserzeugenden Infektionskrankheit" fehlt. Wie aus der Karte ersichtlich ist, sind in den meisten Fällen in nächster Umgebung der Kranken vor und nach ihrer Erkrankung Fälle von Pilomyelitis vorgekommen. Bei zweien der Kinder kamen auch in der Familie gleichzeitig katarrhalische Infekte vor. Auch die jahreszeitliche Lokalisation der meningitischen Erkrankungen spricht für ihre ätiologische Idendität mit der Poliomyelitis. Wir beobachteten das ganze Jahr über nur vereinzelt Fälle von Kinderlähmung und Meningitis serosa. Im Spätsommer erst begann dann die Häufung der beiden Krankheitsbilder in einem begrenzten Bezirk. Dort können wir alle Uebergänge von der leichtesten serösen Meningitis bis zur schwersten, tödlichen Poliomyelitis vom Landryschen Typ beobachten. Das „sporadische" Auftreten auch in anderen Stadtbezirken ist eine natürliche Folge der ständigen Durchmischung der Bevölkerung durch den Stadtverkehr.

Daß die Poliomyelitis in ihrem Anfangsstadium sehr oft rein meningitische Symptome zeigt, wurde erst in den letzten Jahrzehnten festgestellt. Die klassische Beschreibung Heines läßt dieses Symtomenbild vermissen. Er erlebte noch die „Morgenlähmung", d. h., daß am Vorabend gesunde Kinder morgens nicht mehr aufstehen können. Solche Fälle haben wir nicht gesehen. Vielleicht liegt hier eine Variation in der Pathogenität des Erregers vor, möglicherweise beruht aber der Unterschied nur darauf, daß die Beobachtung des Frühstadiums durch die Eltern jetzt intensiver ist als früher. Wir können uns auf Grund unserer Beobachtungen in diesem Sommer und Herbst gut vorstellen, daß das oft nur angedeutete Prodromalstadium übersehen wird. Erst Medin beschreibt die Entwicklung

der Lähmungen aus dem Prodromalstadium und er ist es auch, der den Begriff der Abortivformen, bei denen die Krankheit sich im Prodromalstadium erschöpft, der Wissenschaft vermittelte. Vor ihm haben schon einzelne Beobachter wie Leegrad (als Erster) diese Krankheitsform beschrieben, Medin aber lenkte den Blick der Allgemeinheit auf die Wichtigkeit dieser Fälle für die Epidemiologie. Während er noch die katarrhalisch-intestinalen Abortivformen in den Vordergrund stellte, werden bereits von der New-Yorker Epidemie 1907 Abortivfälle mit rein meningitischen Erscheinungen beschrieben. Kurz darauf beschreibt der österreichische Arzt Brendler eine Epidemie, bei der einzelne mit Lähmungen erkrankten, während bei anderen nur starke meningitische Reizerscheinungen auftraten. Auch das Merkblatt für Aerzte, welches von der Wiener Gesundheitsbehörde 1909 herausgegeben wurde, erwähnt, daß die Krankheit manchmal mit ausgesprochen meningitischen Symptomen einhergeht. Das Gleiche berichten Jochmann, Wickman, Birk, E. Müller, Netter, Lange, Krause, Zappert u. a.

Ein sicheres diagnostisches Kriterium für das Vorliegen einer abortiven Poliomyelitis gibt es bis jetzt noch nicht. Erst der Eintritt der Lähmungen kann die Diagnose sichern. Die Allgemeinerscheinungen, wie Schmerzen in den verschiedensten Körpergegenden, Abgeschlagenheit, Kopfweh, gastro-intestinale Störungen können den Blick nur auf eine Kinderlähmung hinlenken, kommen aber auch bei ganz simplen grippösen Infekten vor. Die meningitischen Zeichen sind schon sicherer, versagen aber bei der Differentialdiagnose gegen die Meningitiden. Durch bakteriologische Nachweise und serologische Proben lassen sich nun wieder die einzelnen Meningitiden feststellen, lediglich für die akute aseptische Meningitis Wallgrens gibt es kein derartiges Diagnosticum. Der Liquorbefund erlaubt uns auch keine Trennung der beiden Krankheitsbilder. Wir sahen schwere Fälle mit ausgedehnten Lähmungen und Lymphozytose im Liquor, ebensolche mit Leukozytose. Andererseits sahen wir nichtparetische Fälle mit Lymphozytose. Es kommt dies wohl daher, daß bei beiden Krankheitsbildern ein Umschlag von der Liquorleukozytose in die Lymphozytose stattfindet. Da wir aber die Patienten in so verschiedenen Zeitpunkten zur Lumbalpunktion bekommen, sind hier feste Regeln nicht aufzustellen. Der Ausfall der Normomastixreaktion ist auch nicht spezifisch (Huber). Wir konnten leider nicht in allen Fällen die Normomastixreaktion machen. Doch erhielten wir bei den zehn angestellten Versuchen alle Uebergänge von der normalen Kurve bis zur schwersten Meningitiszacke. Eine Norm läßt sich nicht finden, wahrscheinlich spielt auch hier der Zeitpunkt der Lumbalpunktion eine Rolle. Der Eiweißgehalt des Liquors ist meist durch die positive Pandyprobe als vermehrt zu erkennen.

In der Literatur finden sich nirgends Angaben über einen typischen Poliomyelitis- oder Meningitis-serosa-Liquor. Alle Angaben beziehen sich nur auf Symptome, die zwar bei Poliomyelitis da sind, die aber auch bei anderen Reizzuständen der Meningen vorkommen (Allard, v. Kostyal, Plaut, Zappert u. a.). Eine immunologische oder serologische Poliomyelitisdiagnose ist auch noch nicht in brauchbarer Form gefunden. Die Versuche mit Affenimpfungen zeigen nur dann zuverlässige Resultate, wenn Gehirn- oder Rückenmarkssubstanz verwendet wird (Leiner und Wiesner), kommen also bei unserem menschlichen Material nicht in Frage. Die Impfun-

gen mit Aufschwemmungen von Rachensekret, Drüsenmasse usw. fallen sehr wechselnd aus, haben also auch nur bei positivem Ausfall diagnostischen Wert. Die Neutralisationsprobe, d. i. die Neutralisation des Virus durch Rekonvaleszentenserum fällt auch bei angeblich immer gesund gewesenen Patienten oft postiv aus (Jungeblut und Thompson). Es ist dies wohl durch die stille Feiung zu erklären (Pfaundler). Außerdem sind die dazu notwendigen Versuchstiere für unsere Verhältnisse zu kostspielig, da bis jetzt nur bei Affen die sichere Poliomyelitisinfektion gelang. Auch ein bakteriologischer Nachweis steht noch aus.

Die neuere Literatur betont aber vielfach den Zusammenhang zwischen Poliomyelitis anterior akuta und akuter aseptischer Meningitis. So wird von verschiedenen Seiten (H. Müller, Häßler, Hösch, Kulin, Morawitz, Reuß, Göbell und Keller, Schneider, Berkery, Eckstein) die Meningitis serosa aseptica oder akute aseptische Meningitis, auch aseptische eitrige Meningitis genannt, als selbstständiges Krankheitsbild verneint und als Abortivform der Poliomyelitis oder der epidemischen Encephalitis aufgefaßt. Zumindest wird die Forderung erhoben, bei gleichzeitigem Vorkommen von Poliomyelitis oder Encephalitis mit dieser Meningitisform wenigstens einen Teil der Meningitiden als Abortivform der anderen Krankheitsbilder aufzufassen.

Daß die Poliomyelitis unter diesem Krankheitsbild verlaufen kann, sehen wir aus einem Bericht Siegls über die Erkrankung eines eineiigen Zwillingspaares. Das eine Kind erhielt nach Lähmungsbeginn Serum und starb an Atemlähmung, das andere bekam gleich Serum und erkrankte nur unter dem Bilde einer Meningitis serosa. Man muß hier wohl annehmen, daß beide Kinder die gleiche Infektion erlitten und auch gleichartig auf diesen Infekt reagiert hätten, wäre der Verlauf der Krankheit nicht durch die Serumanwendung korrigiert worden.

Wir haben nicht das Krankenmaterial, noch die nötigen klinischen und bakteriologischen Mittel zur Verfügung, zu entscheiden, ob es überhaupt eine ätiologisch selbständige aseptische akute Meningitis gibt oder ob dieses Krankheitsbild immer als Abortiverkrankung irgendeiner anderen Krankheit aufzufassen ist. Auf alle Fälle glauben wir uns auf Grund aller bisherigen Erfahrungen berechtigt, in unseren Fällen eine gemeinsame Ursache anzunehmen. Nur wollen wir die rein meningitischen Formen lieber nicht als Abortivformen bezeichnen. Dem Begriff einer abortiven Krankheit haftet immer die Vorstellung von einem plötzlich unterbrochenen und dadurch nicht zur Entwicklung gekommenen Krankheitsbild an. Bei den meisten der von uns beobachteten nicht paretischen oder mit nur leichten Lähmungen einhergehenden Fällen haben wir aber den Eindruck, daß es sich hier um wohl ausgebildete Krankheiten handelt, die nur durch die Lokalisation des Entzündungsprozesses verschieden sind. Spielt sich bei der Poliomyelitis im strengen Sinn des Wortes die Entzündung mehr in den grauen Vorderhörnern und den grauen Gehirnkernen ab, so ist in den anderen Fällen der Schauplatz des Abwehrkampfes gegen das Virus mehr auf die Meningen beschränkt. Den Begriff der abortiven Poliomyelitis aber müssen wir uns vorbehalten für die Krankheitsbilder, in denen nur die grippösen Erscheinungen auftreten.

Unsere Beobachtungen werden bestätigt durch ein kurz vor Abschluß dieser Arbeit erschienenes Buch von Gsell, in dem die gesamte Symptom-

atologie der abortiven und nicht-paretischen Formen der Poliomyelitis und ihre Epidemiologie einer eingehenden Betrachtung unterzogen wird. Gsell berichtet über mehrere Epidemien, die er selbst beobachtete oder die von anderen beschrieben sind, die unseren Beobachtungen völlig gleichlaufen. Er bezeichnet diese ohne Lähmungen einhergehenden Fälle als nicht-paretische Poliomyelitis, ein Vorschlag, der dem ausgeprägten und oft schweren Krankheitscharakter dieser Verlaufsform im Gegensatz zu dem verschwommenen und leichten Krankheitsbild der Abortivpoliomyelitis gerecht wird.

Was für Folgen aber ergeben sich aus der Erkenntnis, daß es sich bei all diesen Krankheiten um das Gleiche handelt, in therapeutischer, prophylaktischer und prognostischer Hinsicht?

Die Therapie der Poliomyelitis bietet im allgemeinen noch große Schwierigkeiten. Von allen möglichen Mitteln wurden Erfolge berichtet und doch sind nirgends überzeugende Resultate zu finden. Vor allem müssen wir die Serumtherapie anwenden, gleich, was wir davon halten. Das bei uns allgemein übliche Serum ist das menschliche Rekonvaleszentenserum, das möglichst im präparalytischen Stadium intramuskulär angewendet werden soll. Bei allen günstigen Berichten müssen wir aber im Auge behalten, daß viele, wenn nicht die Mehrzahl der als typische Poliomyelitiden beginnenden Fälle auch ohne Serum und ohne jede andere Therapie von selbst ohne Lähmungen ausheilen. Solange wir keinen Beweis kennen, daß sicher Lähmungen kommen, und daß diese von längerer Dauer sein werden, können wir die Serumwirkung nicht richtig beurteilen. Man kann hier bis jetzt nur große Statistiken beiziehen, diese aber stellen den Wert des Serums sehr in Frage (Menk, Häßler, Mai, Pfaundler, Paul). Das Kriterium der Unberechenbarkeit des Verlaufes der Krankheit gilt es auch den übrigen Mitteln gegenüber anzulegen. Trotzdem wenden wir das Rekonvaleszentenserum in allen Fällen, wo begründeter Poliomyelitisverdacht vorliegt, an, schon zum Trost für die Angehörigen und Patienten. Ueber Einspritzungen mit Erwachsenenblut haben wir keine Erfahrung. Wichtig erscheint uns auch in therapeutischer Hinsicht die Lumbalpunktion im akuten Stadium. Die Kinder, die unter den meningealen Druckschmerzen sehr leiden, fühlen sich darnach meist viel wohler. Auch kann man die Entleerung des Liquors als Reiz zur Steigerung der Abwehrtätigkeit und als Entleerung krankhaften Materials auffassen.

Als symptomatische Behandlung geben wir Analgetica und Sedativa, in schweren Fällen mit starker Schmerzhaftigkeit sogar Morphium. Bei schweren Lähmungen wird Strychnin und Tetrophan gegeben. Die Hauptsache aber ist die frühzeitig einsetzende Elektrotherapie im Verein mit aktiven und passiven Bewegungsübungen. Zum Elektrisieren verwenden wir den Bergoniéapparat, der den Vorteil hat, daß man große Stromstärken faradischen Stroms ohne Schmerzerzeugung anwenden kann (Catel, A. Müller). Die aktiven und passiven Uebungen werden im Bett an Aufhängevorrichtungen und im Bad vorgenommen. Die Kinder machen bei Elektro- und Uebungstherapie immer gerne mit und zeigen immer wieder voll Stolz, welche neuen Bewegungen sie gelernt haben. Die Therapie beginnt, sobald Lähmungen aufgetreten sind und die Schmerzempfindlichkeit es einigermaßen erlaubt.

Zur Verhütung von Fehlstellungen werden Gipsapparate angelegt.

Da wir also keine wirksame spezifische Therapie des Frühstadiums kennen, brachte die Erkenntnis, daß es sich hier um eine Reihe von atypischen Poliomyelitisfällen handelte, keine Aenderung der Therapie mit sich. Die Lumbalpunktion wurde sowieso wegen des Meningitisverdachtes gemacht und wenn dabei in einigen Fällen, die stark verdächtig auf Meningitis epidemica waren, Meningokokkenserum gegeben wurde, so hat das sicher nicht geschadet. Die unspezifische Reizwirkung des Serums wird ja von verschiedenen Seiten betont.

Die nötigen prophylaktischen bzw. epidemiologischen Maßnahmen wurden im Einvernehmen mit dem Vorstand des staatlichen Gesundheitsamtes getroffen. Da sich wie gesagt in einzelnen Fällen in der näheren Umgebung katarrhalische Infekte fanden, können wir eine Kontaktinfektion über Abortivfälle wohl annehmen. Doch kommt sie wohl nur für einen verschwindend kleinen Teil in Frage. Pflegten doch die betroffenen Familien keinerlei Verkehr miteinander. Auch besuchten die Kinder verschiedene Schulen und waren in verschiedenen Bädern usw. Nur einmal konnten wir einen Verdacht auf eine Infektionsquelle fassen. Zwei Kinder hatten zu verschiedener Zeit mit einem Hund gespielt und erkrankten. Der Hund wurde vom staatlichen Veterinäramt untersucht und gesund befunden.

Die Uebertragung der Keime wird also wohl hauptsächlich durch gesunde Zwischenträger vollzogen. So ist es möglich, daß in einem kleinen Stadtbezirk eine Häufung der Krankheit bei Personen, die direkt nichts miteinander zu tun haben, erfolgt. Kommt ein Zwischenträger auf einem Geschäftsgang oder sonstwie in ein anderes Stadtviertel, so kann auch dort ein „sporadischer" Fall auftreten. In Frage kommen für diese Art der Verbreitung wohl besonders Leute, die mit zahlreichen anderen Menschen in Berührung kommen, wie Briefträger oder Lebensmittelhändler.

In der Klinik wandten wir natürlich sofort die nötigen Vorsichtsmaßregeln der Isolierung an. Soweit Schulen von den Erkrankten besucht worden waren — die meisten Fälle traten in den Ferien auf —, wurden sie vorübergehend geschlossen.

Schwierig ist in all diesen Fällen die Prognose. Ein sicheres Vorhersehen der Lähmungen gibt es eben nicht. Das Erlöschen der Reflexe und Schmerzen in einzelnen Gliedern sind meist sichere Vorboten einer Lähmung. Ueber den Grad derselben und die Ausbreitungstendenz sagen sie aber nichts aus. Gesteigerte Reflexe weisen mehr auf den meningitischen Verlauf hin. Letzterer ist prognostisch unbedingt günstiger zu beurteilen als der paralytische. Doch sind auch — wie Fall 7 zeigt — beim rein meningitischen Verlauf Todesfälle möglich. Was die Prognose der Lähmungsheilung betrifft, so muß man auch damit vorsichtig sein. Es gibt Fälle, wo sich leichte Paresen nur schwer beeinflussen lassen, und andere, wo schwerste Lähmungen sich ganz gut zurückbilden. Solange noch ein Rest von Kraft in einem Glied ist, darf man auf Wiederherstellung der Gebrauchsfähigkeit rechnen. Die bei den meningitischen Verlaufsformen oft noch recht spät auftretenden Paresen sind durchwegs günstig zu beurteilen. Irgendwelche Folgen der Meningitis sahen wir nicht, vor allem blieb die Hydrocephalusbildung, die bei anderen Meningitiden die Prognose so trübt, regelmäßig aus.

Zusammenfassung.

Es wird über 22 Fälle von infektiöser Erkrankung des Zentralnervensystems berichtet, von denen 10 die typischen Symptome der Poliomyelitis aufweisen, während die anderen 12 unter dem Bild der nicht-paretischen Poliomyelitis verliefen. Von diesen wieder waren 6 rein meningitischen Charakters, während 6 flüchtige Schwächen in einzelnen Muskelgruppen aufwiesen. Therapeutisch bewährte sich neben der frühzeitigen Lumbalpunktion die elektrische Massage und die Uebungsbehandlung der gelähmten Muskulatur.

Tabelle der Liquorbefunde mit Angabe der Zeit der Lumbalpunktion nach Krankheitsbeginn und Auftreten der Lähmungen.

Ist die Zeitangabe ein negativer Wert, so fand die L.P. vor Eintritt der Lähmungen statt. Blieben Lähmungen überhaupt aus, oder bildeten sich nur unsichere, flüchtige Lähmungen, so wurde die Spalte freigelassen (—).

Fall	Tag der L.P. n. Krankheitsbeginn	Tag der L.P. n. Auftr. d. Lähmungen	Zellzahl i. Liqu.	% polynukl.	% mononukl.	% Lymphozyten	Pandy
2	3.	—	320/3	—	—	—	—
3	4.	1.	massenhaft	70 %	30 %		+
4	8.	—	580/3	5 %	10 %	85 %	+
5	3.	—	920/3	14 %	6 %	70 %	+
6	3.	—	200/3	60 %	10 %	30 %	+
7	1.	—	1680/3	56 %	—	44 %	+
8	2.	—2	944/3	85 %	5 %	10 %	+
9	9.	—	500/3	55 %	9 %	36 %	++
10	2.	—	28/3	—	—	—	⌀
11	5.	—2	2016/3	60 %	29 %	20 %	++
12	2.	—	5/3	—	—	—	⌀
13	10.	—	378/3	30 %	6 %	64 %	⌀
15	14.	2.	30/3	—	—	—	+
16	14.	1.	stark erhöht	—	—	—	+
	18.	5.	100/3	—	—	—	+
17	19.	6.	54/3	—	—	—	+
18	4.	2.	57/3	—	—	—	+
19	1.	—	17/3	—	—	—	(+)
20	5.	—	92/3	—	—	—	+
21	9.	—	54/3	—	11 %	89 %	⌀
22	11.	—2	112/3	—	20 %	80 %	++

Normomastixreaktion nach Kafka.

1. von Fällen mit deutlichen Lähmungen

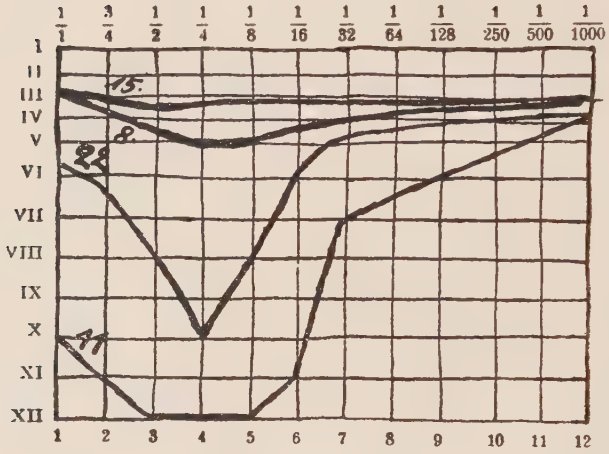

2. von Fällen mit flüchtigen und unsicheren Lähmungen

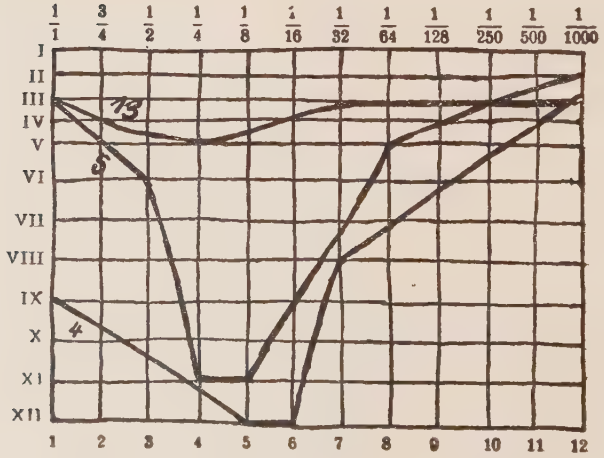

3. von nicht-paretischen Fällen

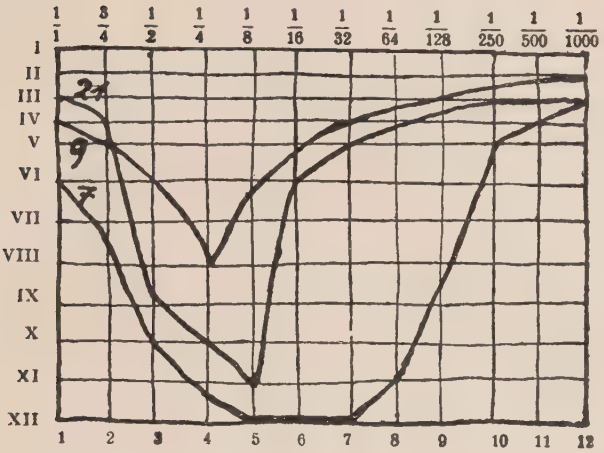

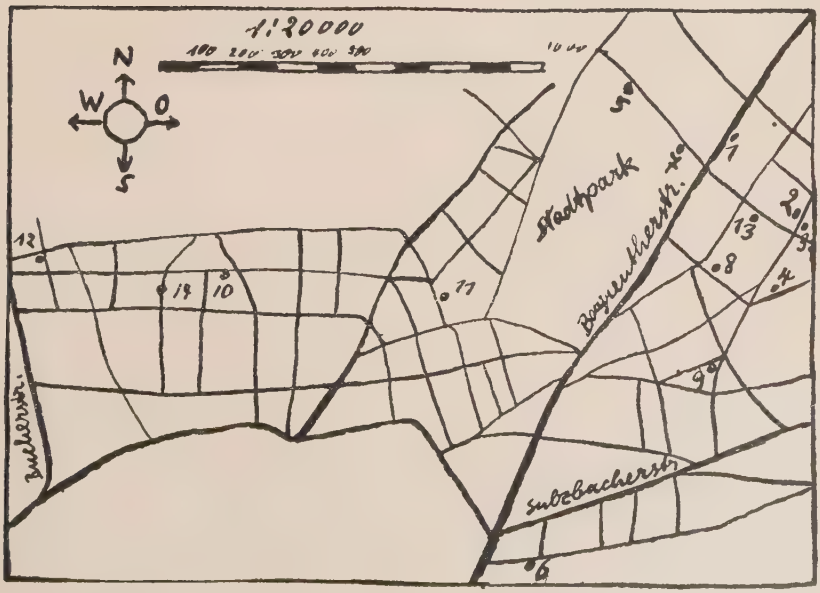

Danksagung!

Herrn Geheimrat Prof. Dr. Jamin danke ich für die Uebernahme des Referats. Für die tatkräftige Unterstützung bei der Durchführung dieser Arbeit bin ich Herrn Oberarzt Dr. Kaspar und der Aerzteschaft des Cnopfschen Kinderspitals zu innigstem Dank verpflichtet.

Literatur.

Allard: D. Lumbalpunktion. Erg. inn. Med. u. Kinderkr. Bd. 3/1909, S. 100.

Birk: 51. ord. Tg. d. deutsch. Ges. f. Kinderhk. 1936. Kipra 1936, S. 417.

— Ueber d. sog. Prodromalstadium d. spin. Kinderlähmung. Mtschr. Kinderhk. 1937.

Bossert: Beobacht. während d. epid. Auftreten d. Kinderlähmung in Essen. Jahrb. Kinderhk. 1934, Bd. 134, S. 79.

Brendel: cit. nach Zappert.

de Crinis: D. Diff., diagn. der akuten Poliomyelitis. M.M.W. 1933, S. 363.

Degkwitz: Behandlung d. Poliomyelitis ac. M.M.W. 1938, S. 1463.

Draper a. Peabody: A Study of the cerebro-spinal fluid and blood in ac. Poliomyelitis. Americ. Journ. of Diseases of Children.. 1912, S. 153.

Dubberstein: Beitr. z. Klinik d. Mening. asept. purul. D. Zeitschr. Chirurg. 1931/1.

Eckstein: Epid. Mening. seros. Zeitschr. Kinderhk. 1930, S. 564.

— Ueb. d. Bez. Mening. seros. epid. zu Encephalitis bzw. Poliomyelitis. Jahrb. Kinderhk. 1932, Bd. 134, S. 115.

Feer: Diagnostik der Kinderkrankheiten. 1932.

Glanzmann u. Heller: Beitr. z. Kenntnis d. gutartigen asept. eitrig. Mening. im Kindesalter. Schweiz. med. Wschr. 1936, H. 23.

Göbell u. Keller: Die infekt. Encephalomeningitis in ihrer diagnost. Bedeutung gegenüber der tuberk. Meningitis u. d. Poliomyelitis. Kipra 1936, Heft 5 u. 6.

Gsell: Abortive Poliomyelitis. Leipzig, Thieme 1938.

Gunther: Ueber akute asept. Meningitis. Jahrb. Kinderheilk. 1930, Bd. 128, S. 127.

Haßmann: Beitr. z. Kenntnis d. ak. asept. Meningitis. Zeitschr. Kinderhk. 1932, S. 612.

Die Bedeutnug d. Liquoruntersuchung für die Prognose d. Poliomyelitis? M.M.W. 1933, S. 831.

Hässler: Die sog. asept. Meningitis u. ihre Bez. zur Poliomyelitis u. u. Encephalitis. M.M.W. 1933, S. 1761.

Hässler u. Liebenam: Die an der Leipziger Univ.-Klin. in den Jahren 1928–32 beobachtet. Poliomyelitiserkrankungen, mit besond. Berücksichtigung der Röntgenther. Jahrb. Kinderhk. 1934, Bd. 142, S. 203.

Heine: Spinale Kinderlähmung. Stuttgart, Cotta 1860.

Hoesch: Die epid. lymphozyt. Meningitis u. ihre Aethiologie. Zentr. bt. inn. Med. 1935, H. 18.

Huber: Zur Diff.diagn. der spin. Kinderlähmung. M.M.W. 1938, S. 167.

Jungeblut u. Thompson: Neuere Forschg. über d. spinale Kinderlähmung. Imm. Allerg. u. Infekt.krankh. 1931, 3. Sonderheft.

Jochmann: Lehrb. d. Infektionskrankheiten. Berlin, Springer 1924.

Kärcher: Epid. Kinderlähmung. Ber. d. Komitees f. d. Sammelforschg. b. d. New-Yorker Epidemie von 1907. Jena, Fischer, 1910.

v. Kostyal: Referat Kipra 1934, S. 323.

Kramar u. Liska: Klin. Erfahrungen b. d. Poliomyelitisepidemie in Szeges 1932. Kipra 1934, S. 438.

Krause: Krit. Bemerk. zur Epidemiologie, Klinik und Ther.d.ak. Poliomyelitis. M.M.W. 1933, S. 1157.

Kubatsch: Beitr. z. Diagn. u. Ther. d. spin. Kinderlähmung. Jahrb. Kinderheilkunde 1937, Bd. 149, S. 347.
Kulin: Zur Frühdiagnose d. Mening. seros. asept. Jahrb. Kinderhk. 1937, Bd. 149, S. 182.
Lange: Die Erkenntnis u. Behandlung d. epid. Kinderlähmung i. Frühstadium. M.M.W. 1930, S. 1395.
Langstein: Prodromalsympt., abortive Formen, Prophyl. u. Ther. in d. epid. Kinderlähmung. Kipra 1932, S. 537.
Leegrad: cit. nach Gsell.
Levaditi, Schmutz u. Willemin: Beobacht. u. Unters. bei d. Poliomyel.epidemie in Elsaß. Imm., Allerg. u. Infekt.krankh. 1931, 3. Sonderheft.
Lichtenstein: Zur Kenntnis d. eitrig. gutart. Mening. Deutsch.M.W. 1930, Heft 2.
— Abortive Poliom.ac. Imm.Allerg. u. Infekt.kr. 1931, Sonderheft 3.
Mai: Münch. Ges. f. Kinderhk. Jahrb. Kinderhk. 1932, Bd. 135, S. 242.
— Die Kinderlähmung in Altbayern. M.M.W. 1938, S. 393.
Manicatide, Bratescu u. Rusesku: Beobacht. betr. die erste Kinderlähmungsepidemie in Rumänien. Zeitschr. Kinderhk. 1929, S. 125.
Menk: Ueberblick üb. d. Erfahrungen d. Auslandes hinsichtl. d. Frühdiagn. d. Poliom.ant.ac. d. Menschen und ihre Beh. m. Rek. Serum. M.M.W. 1931, S. 1521.
Meyer: Ueber Poliomyel.ac. Zeitschr. ärztl. Fortb. 1928, H. 1, S. 29.
Morawitz: Med.Ges. Leipzig 1933. M.M.W. 1933, S. 1761.
Morse: The Value of Lumbar puncture and the Leukocyte count in the Diagn. of Ac. Poliomyelo-Encephalitis. Arch.Pediatr. 1911, S. 164.
Müller, E.: Die Frühstad. d. epid. Kinderlähmung. Intern. Kongr. f. Kinderhk. Paris, Oktober 1912. Mtschr. Kinderhk. 1913, S. 281.
— H.: Abortive Fälle d. Erkrank. an Poliom.ant.ac. Dtsch.M.W.. 1936, H. 31.
— D.Kinderlähmung in Altbayern. M.M.W. 1938, S. 353.
Netter: Mening.Form d. Poliom. Mtschr. Kinderhk. 1931, S. 555.
Opitz: Poliomyelitis. Kipra 138, H. 5 u. 6.
Paul: Ueber neuere Studien z. Epidemiologie d. Poliom. i. d. Verein. Staaten. M.M.W. 1938, S. 430.
Pfaundler: Erwäg. über Poliomyelitis. M.M.W. 1928, S. 426.
Pongratz: Diff.diagn. Schwierigkeiten b. Poliom. M.M.W. 1938, S. 243.
Reuss: Die Klinik der Heine-Medinschen Krankh. M.M.W. 1938, S. 363.
Römer: D. epid. Kinderlähmung. Berlin, Springer 1911.
Schneider: Spätfolgen d. epid. serös. Mening. Wien. Klin. Wo. 1934, H. 6.
Siegl: Die Zeichen und die Therapie d. beg. Piliom. Wien. Klin. Wo. 1934, Heft 28.
Ges. f. Kinderhk. Wien 1936. Kipra 1937, S. 181.
Wallgren: cit. nach Eckstein und Gunther.
Wernstedt: Klin. Studien über die 2. g. Poliom.epidemie in Schweden 1910 bis 1913. Erg.inn.Med. u. Kinderhk. Bd. 25, 1924, S. 705.
Wickmann: Studien üb. d. Poliom.ac. Berlin, Karger. 1905. Beitr. z. Kenntnis d. Heine-Medinschen Krankh. Berlin, Karger 1907.
— Ueber ak. Poliom. u. verwandte Erkrank. Jahrb. Kinderhk. 1908, Bd. 67, Erg.H. S. 182.
Wieland: Bemerk. z. Frühdiagn. d. epid. Kinderlähm. Kipra 1935, S. 49.
Zappert: Krankh. d. Nervensystems i. Kindesalter. Leipzig, Thieme 1922.
— Wiesner u. Leiner: Stud. über d. Heine-Medinsche Krankh. Leipzig u. Wien, Deuticke 1911.

Lebenslauf.

Als zweiter Sohn des Forstassessors Gottlieb Keller und seiner Frau Olga geb. Altmann kam ich am 16. Mai 1913 in Würzburg zur Welt und wurde nach evang-luth. Ritus Wilhelm Theodor getauft. Nach vierjährigem Besuch der Volksschule in Pyrbaum (Opf.) besuchte ich die Gymnasien in Ansbach und Ingolstadt und absolvierte an letzterer Anstalt im Frühjahr 1932. Ich studierte an den Universitäten München und Erlangen Medizin und bestand im Herbst 1934 die ärztliche Vorprüfung, im Herbst 1937 die ärztliche Prüfung in Erlangen. In den Semesterferien famulierte ich an der Lungenbeobachtungsstelle Nürnberg, am Sanatorium Strüth bei Ansbach und am Cnopfschen Kinderspital in Nürnberg. Als Medizinalpraktikant arbeitete ich im städtischen Krankenhaus in Bayreuth und am Cnopfschen Kinderspital in Nürnberg.